الجراحة ما قبل التعويض

(الجزء الثاني)

الأستاذ الدكتور مازن زيناتي
رئيس قسم جراحة الفم والوجه و الفكين

الأعران العظمية

هي نتوءات تتطور في مناطق مختلفة من الفكين. وهي لا تعتبر أورام حقيقية وإنا آفات سوء تصنع، الآلية الإمراضية لهذه الآفات لا تزال مجهولة، والأدلة تقترح الدور الوراثي والبيئي في تطورها.

تم تصنيف الأعران في ٣ أنواع:

١- الأعران الحنكية
٢- أعران الفك السفلي
٣- الأعران المتعددة.

الأعران الحنكية:

تتوضع هذه الأعران في مركز قبة الحنك الصلبة، والسبب الحقيقي لها يبقى مجهولاً.

سريرياً، تكون غالبا بشكل بوارز عظمية لاعرضية مغطاة بمخاطية عادية تختلف بالحجم، وشكلها يتراوح بين وحيدة إلى متعددة، أو شاذة.

غالباً لا تحتاج لأي معالجة، إلا عند المرضى الدرد الذين بحاجة إلى تعويض صناعي، أو المرضى اللذين يشكون من هذه الأعران.

الإجراء الجراحي:

لإزالة الآفة جراحيا ، نقوم بإجراء شق على طول الخط المتوسط لقبة الحنك،بالإضافة لشقين مائلين في بداية ونهاية الشق المتوسط. ثم تصميم الشق لتجنب أذية الشريان الحنكي، وضمان رؤية ومدخل جيدين لساحة الجراحة دون حدوث شد أو تمزقات خلال العملية.

بعد رفع الشريحة، نقوم بإبعادها بواسطة خيوط جراحية أو روافع سمحاق كبيرة.بعد الكشف الكامل للآفة، يتم تجزئتها بسنبلة شاقة ثم إزالة كل جزء بواسطة أزميل وحيد الشطب. للتوضيح أكثر، يتم وضع رأس الأزميل عند قاعدة العرن، مع تماس الشطب مع العظم الحنكي، وبعدها يتم إزالة كل جزء من الآفة بواسطة ضربة خفيفة من مطرقة على الأزميل. بعد تنعيم سطوح العظم، يتم تشذيب زوائد النسج الرخوة، ثم نغسل بغزارة بمحلول سالين، بعدها نعيد وضع الشرائح إلى مكانها ونخيطها بخياطة متقطعة.

إذا كان العرن صغير الحجم، يجرى الشق على الخط المتوسط للحنك مع إجراء شقوق محررة أمامية دون الحاجة للخلفية. ثم يتابع الإجراء كما ذكر سابقاً.

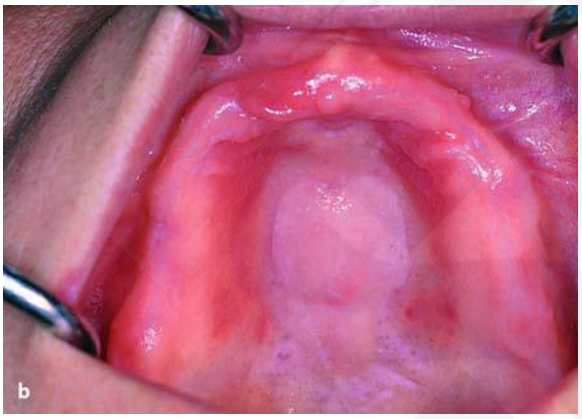

عرن حنكي a- شكل ترسيمي b- صورة سريرية

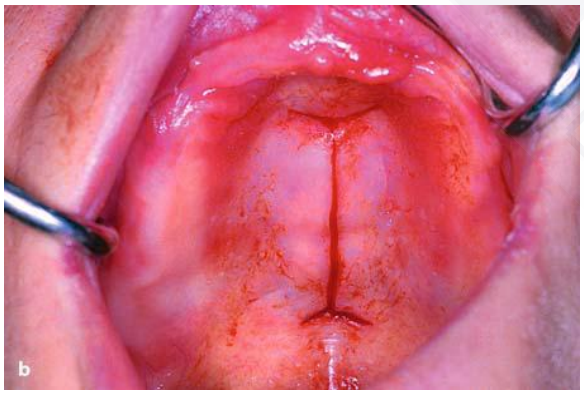

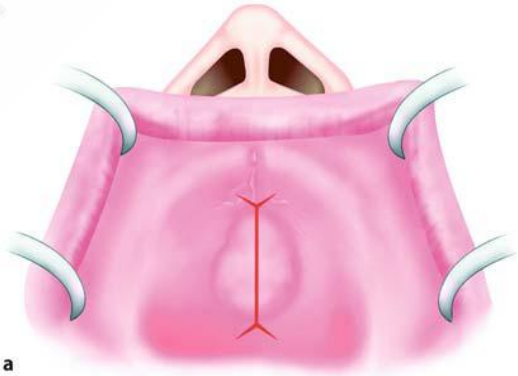

عملية جراحية لإزالة أعران حنكية. شق على طول الخط المتوسط الحنكي مع شقوق محررة أمامية وخلفية.

a- شكل ترسيمي b- صورة سريرية

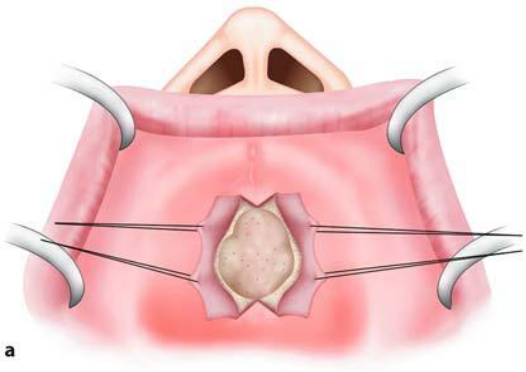

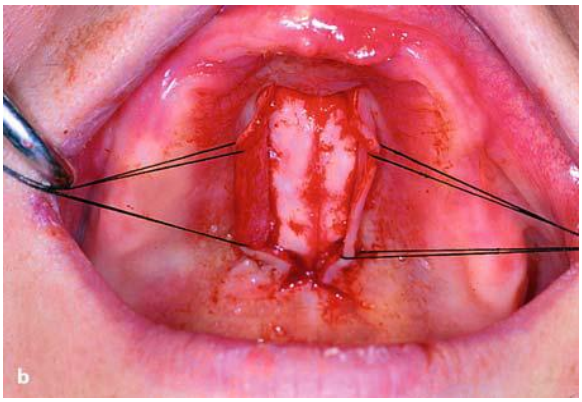

شرائح مخاطية سمحاقية على جانبي العرن, تبعيد الشرائح باستخدام خيوط جراحية لشد الشرائح

a- شكل ترسيمي b- صورة سريرية

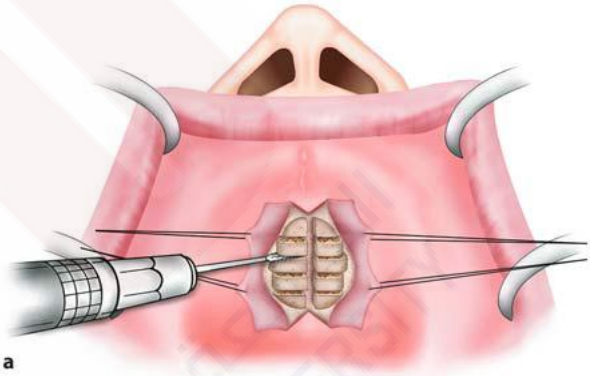

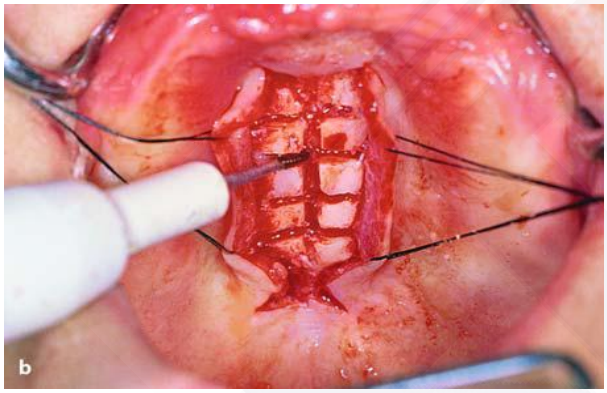

تجزئة الآفة لأجزاء صغيرة باستخدام سنبلة شاقة

a- شكل ترسيمي b- صورة سريرية

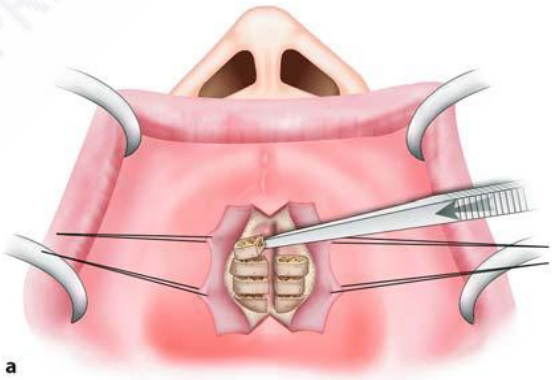

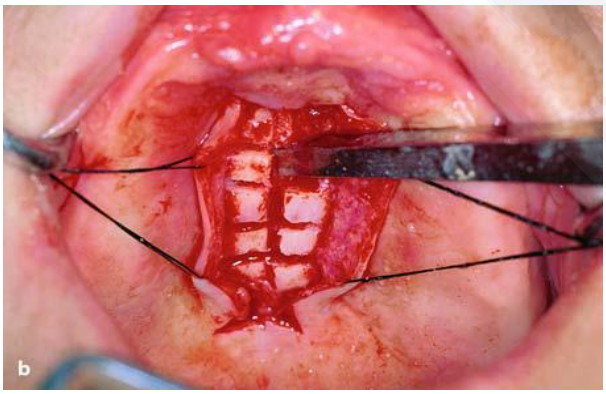

إزالة أجزاء العرن باستخدام إزميل وحيد الشطب.

a- شكل ترسيمي b- صورة سريرية

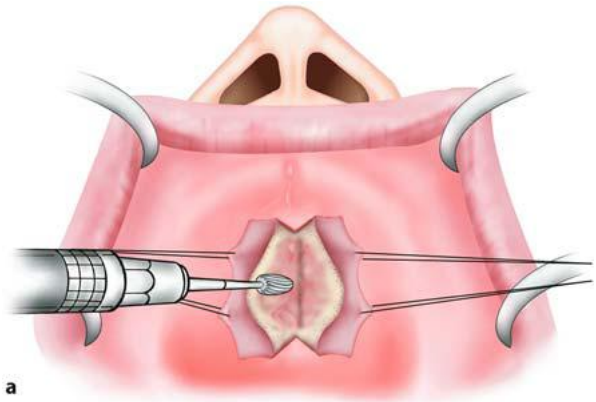

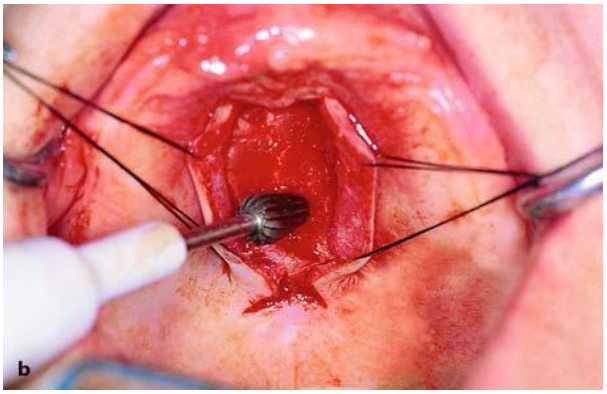

تنعيم سطوح العظم بواسطة سنبلة العظم

a- شكل ترسيمي

b - صورة سريرية

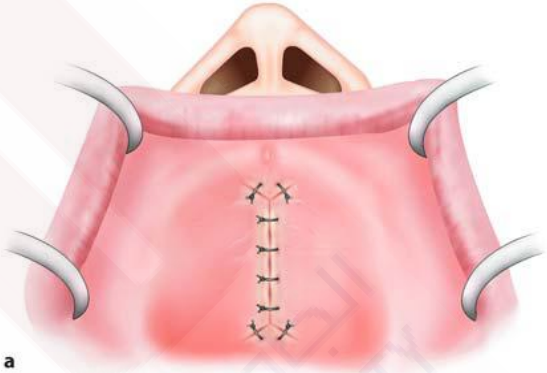

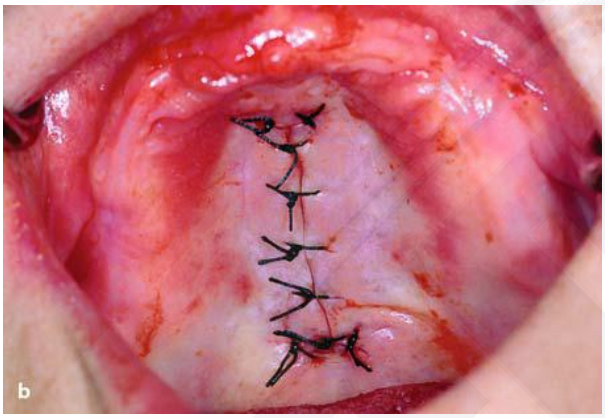

موقع الجراحة بعد وضع القطب

a- شكل ترسيمي

b- صورة سريرية

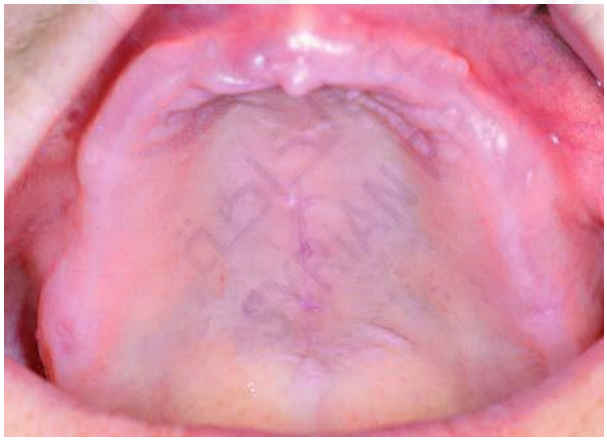

موقع الجراحة بعد فك القطب

عرن الفك السفلي:

إن عرن الفك السفلي هو نتوء عظمي مجهول السبب يتوضع هذا العرن في الناحية الدهليزية من جسم الفك السفلي، على جانب واحد وغالبا على الجانبين، وكقاعدة يتواجد في منطقة الناب والضاحك الأول. سريرياً، هو بروز عظمي لا عرضي مغطى بمخاطية طبيعية. شعاعياً، هو ظلالية شعاعية محددة في منطقة تواجده.

إن عرن الفك لاسفلي يكون سليم بشكل كامل ولايحتاج لأي معالجة إلا في حال الحاجة لوضع تعويض صناعي كامل.

التقنية الجراحية:

يتم أجراء شق على قمة السنخ من أجل إزالة الأعران جراحيا، وبعد التبعيد الجيد للشريحة باتجاه اللساني، يتم إزالة لاعرن بواسطة إزميل، مبرد عظم أو سنبلة. بعدها يتم عسل الجرح بغزارة بمحلول سالين، ثم خياطته بخياطه متقطعة.

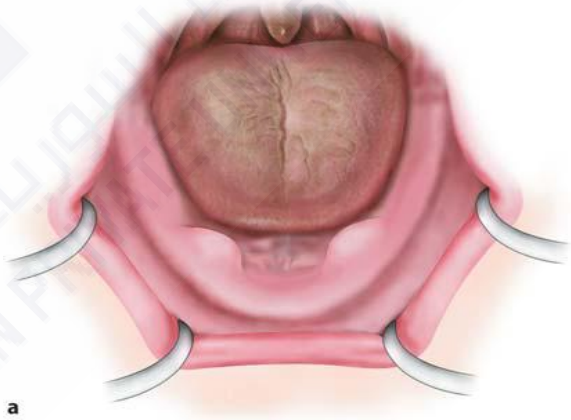

عرن فكي سفلي لدى مريض أدرد (A) ومريض لديه أسنان (B)

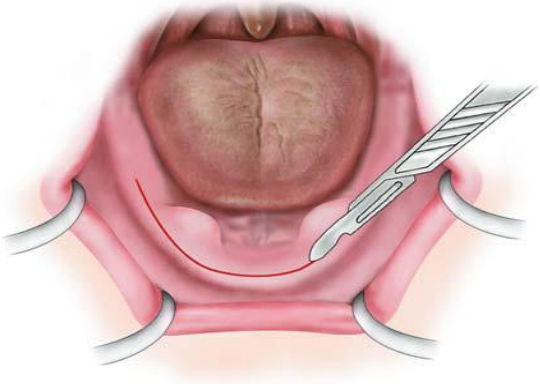

شق على قمة السنخ من دون شقوق عمودية محررة.

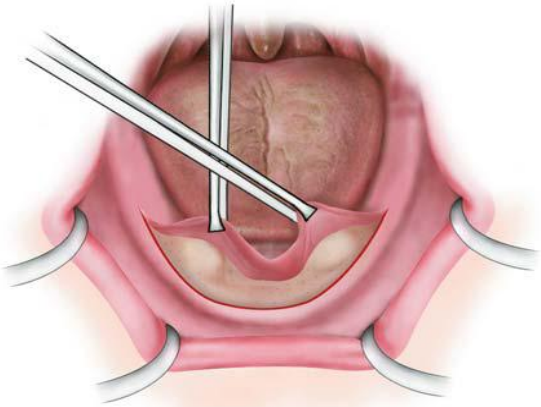

شريحة مخاطية سمحاقية تم رفعها لكشف العرن.

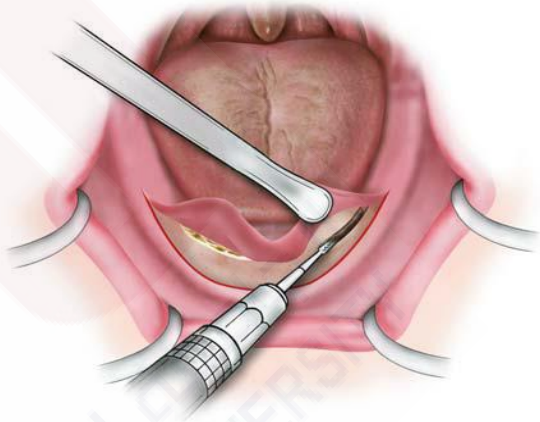

إزالة العرن بواسطة سنبلة عظم.

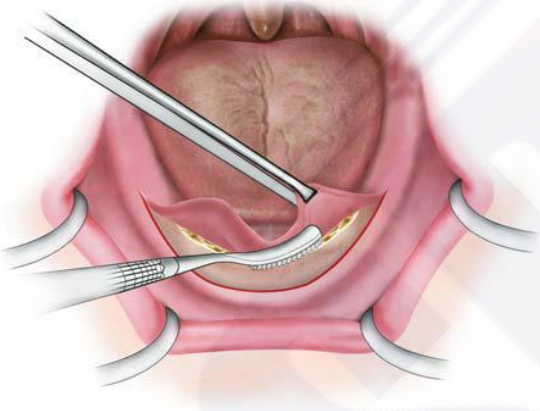

تنعيم سطوح العظم بواسطة مبرد عظم.

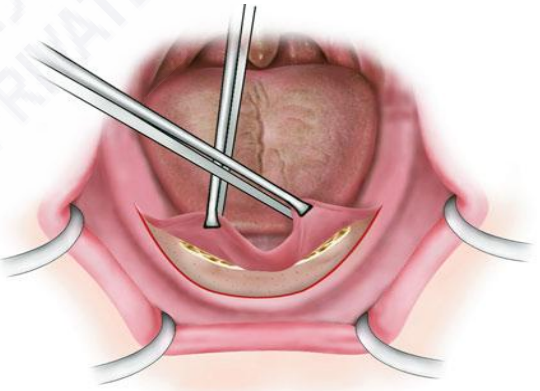

موقع الجراحة بعد تشذيب العظم

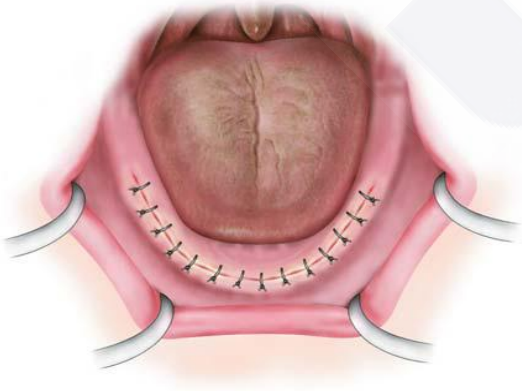

موقع العملية بعد الخياطة

الأعران المتعددة:

هي عبارة عن نتوءات عظمية لا عرضية، تتوضع غالباً علىالسطح الدهليزي للفك العلوي والسفلي. الأسباب مجهولة، على الرغم من أن البعض يقترح الصرير والتخريش المزمن للنسج الرباطية. لاداعي للمعالجة، إلا في حالات الحجم الكبير جدا للعرن والذي يؤثر على الناحية الجمالية والوظيفية.

التقنية الجراحية:

بعد التخدير الموضعي، يجرى شق لصنع شريحة بشكل شبه منحرف. بعدها يتم رفع شريحة مخاطية سمحاقية بحذر، والذي يعتبر أمراً صعباً نتيجة الحجم الكبير للعرن بلإضافة لشكله العقدي .خلال رفع الشريحة ’، توضع سبابة اليد غير العاملة فوق الشريحة، وذلك لتسهيل رفعها بلإضافة لحماية الشريحة من الأنثقاب نتيجة إنزلاق غير مقصود لرافع السمحاق. بعدها يتم إزلة العرن بواسطة مقراض عظم أو سنبلة خاصة، مع غسيل وفير بمحلول السالين تجنباً لرفع حرارة العظم. ثم يتم تنعيم سطوح العظم بمبرد عظم ، ويتم التحقق من نعومتها.

بعدها يتم غسل الجرح بمحلول سالين، وتشذيب زوائد النسج الرخوة وخاصة الحليمات اللثوية بين السنية. وهذا يهدف إلى إعادة دقيقة وثبات للشريحة خلال الخياطة المتقطعة .

أعران عظمية متعددة في المنطقة الأمامية للفك العلوي

عرن عظمي علوي ضخم جداً متعدد الفصوص وشاذ الشكل.

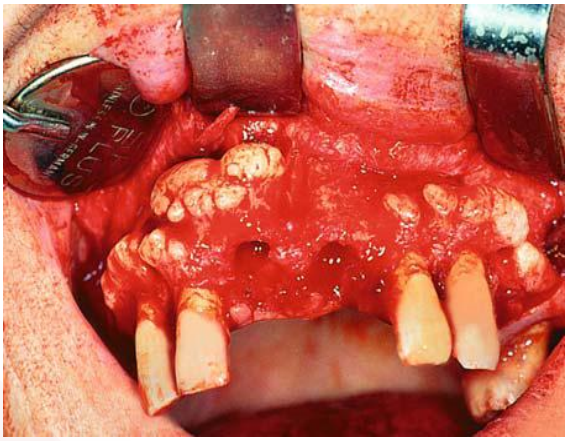

الحالة بعد كشف العرن.

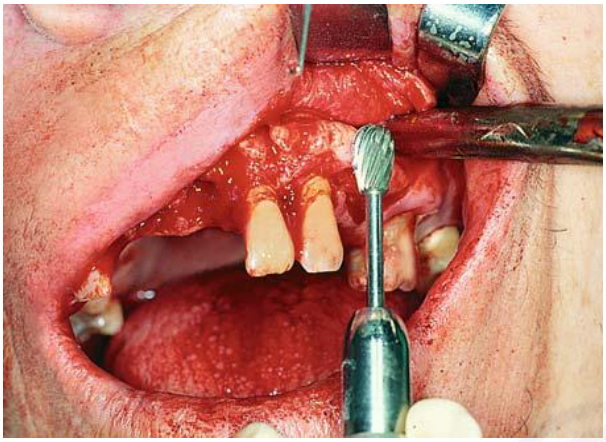

إزالة الآفة بواسطة سنبلة عظم.

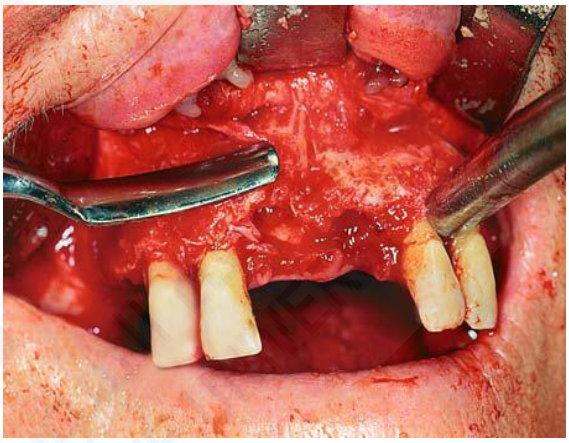

تنعيم سطوح العظم بمبرد عظم.

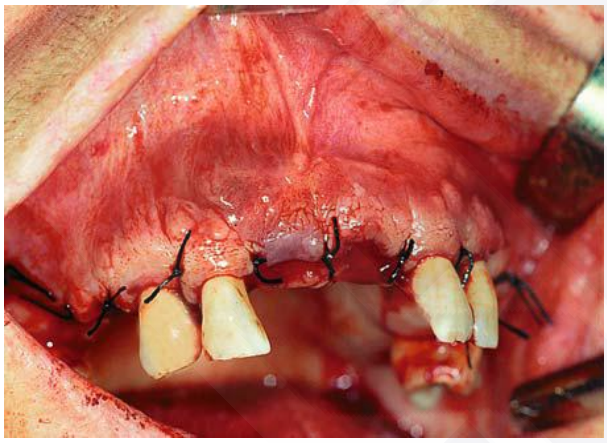

موقع العملية بعد وضع القطب

عرن سفلي دهليزي موضع :

تعتبر هذه الحالة نادرة نوعاً ما. لكن وبحسب حجمها، قد تخلق مشاكل وظيفية وجمالية لدى المرضى الدرد وغير الدرد . حيث أن وجودها لذى مرضى الدرد يعيق وضع الجهاز الصناعي الكامل، مما يجعل إزالتها أمر لا بد منه.

التقنية الجراحية:

تعتمد التقنية الجراحية على حجم العرن ومنطقته. إذا كانت منطقة الضواحك متضمنة بالعرن، .يكون الأجراء كالتالي.بعد التخدير الموضعي ، نقوم بصنع

شريحة بشكل شبه منحرف ، مع الخذر لتجنب رض العصب الذقني، والأوعية المرافقة. لذلك نصنع الشقوق المحررة بعيداً عن الثقبة الذقنية .بعد كشف الآفة ، يتم شطر الآفة من قاعدتها بشكل موازي للصفيحة السنخية .بعدها يتم تنعيم سطوح العظم بسنبلة ثم العناية بالجرح وخياطته.

صورة شعاعية تظهر عرن سفلي متوضع دهليزياً.

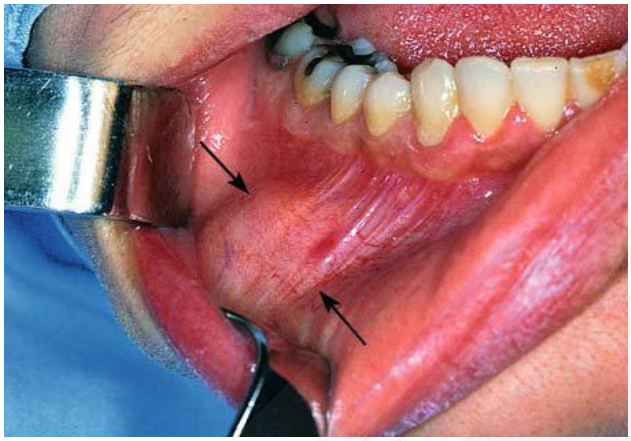

صورة سريرية للحالة نلاحظ أنتباج واضح على الناحية الدهليزية أسفل منطقة الضواحك السفلية.

كشف العظم بعد رفع الشريحة. السهم يشير إلى العصب الذقني.

A- شكل ترسيمي b- صورة سريرية

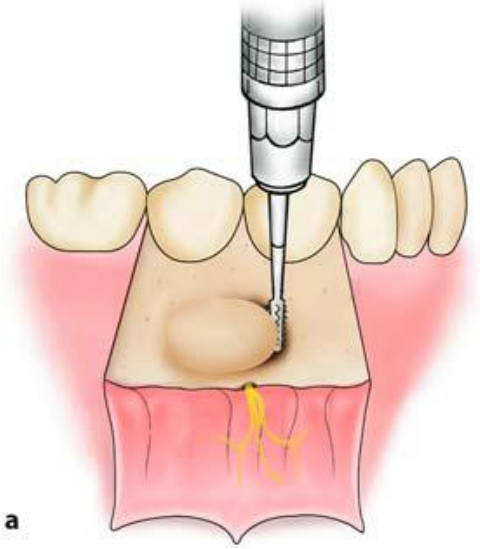

ميزاب صغير تم صنعه في قاعدة العرن بواسطة سنبلة شاقة..

A- شكل ترسيمي b- صورة سريرية

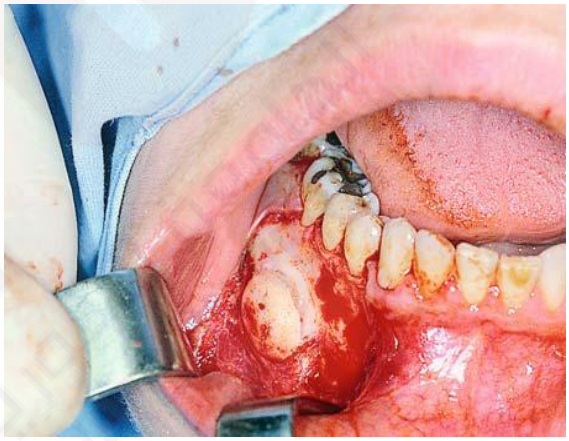

إزالة العظم بواسطة إزميل يوضع على الميزاب المصنوع سابقاً.

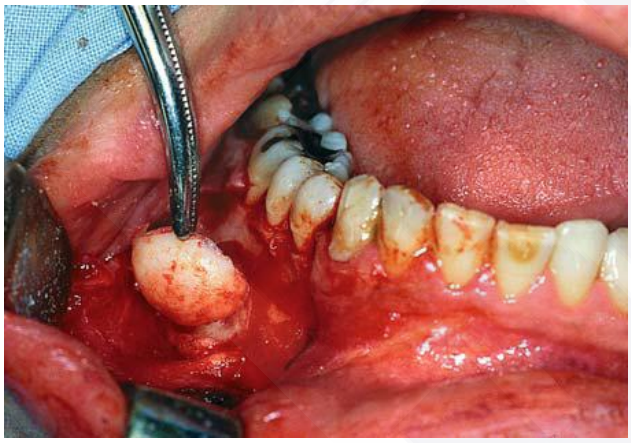

إزالة الجزء المقطوع من العرن بواسطة مرقئ

تنعيم سطح العظم بواسطة سنبلة عظم.

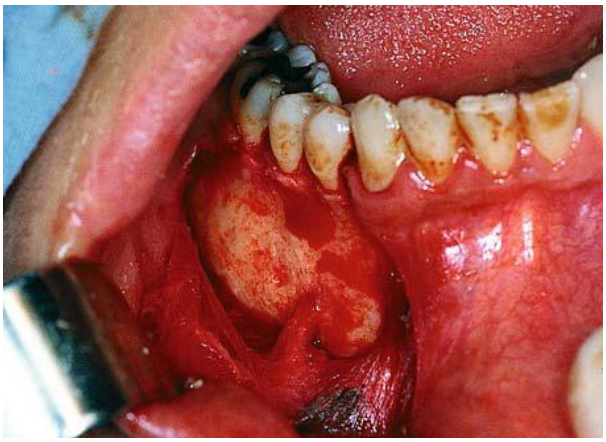

موقع الجراحة بعد إزالة العرن وتنعيم المنطقة.

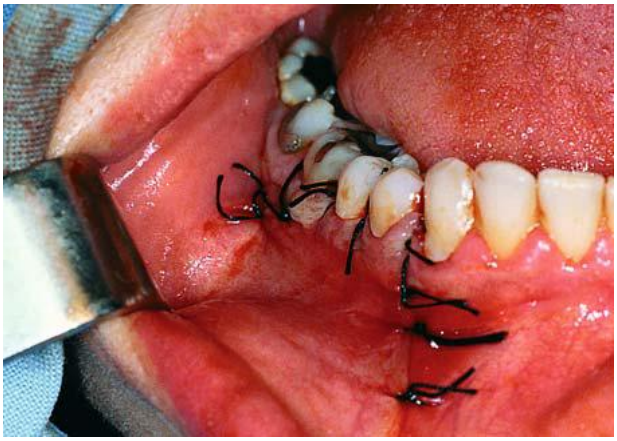

موقع العملية بعد الخياطة

العرن بعد إزالته.

آفات أو شذوذات النسج الرخوة :

إن الآفات والشذوذات المرتبطة بالنسج الرخوة والتي تتطلب تعديلا عليها، تك تصنيفها أيضاً إلى صنفين:

١- شذوذات ولادية، مثل لجام متضخم،... الخ

٢- شذوذات نتيجة وضع الأجهزة الصناعية . (مثل فرط تصنع ليفي في المخاطية)، وأسباب أخرى.

قطع اللجام:

في كثير من الحالات، وضع الجهاز الصناعي الكامل العلوي، أو الإجراءات التقويمية في الأشخاص صغيري السن، يتطلب إزالة اللجام الشفوي، خاصة إذا كان متضخماً. وكذلك الأمر في الفك السفلي، حيث أن لجام اللسان قد يخلق بعض المشاكل بسبب التصاقه الجزئي أو الكلي وهذه الحالة تكون نتيجة أرتباط اللجام اللساني بقاع الفم أو المخاطية السنخية. وقد تكون نتيجة قصر اللجام وارتباطه بذروة اللسان. التصاق اللسان يحدد حركة اللسان بشكل واضح، مما يؤدي إلى مشاكل لفظية.

لجام شفوي علوي متضخم.

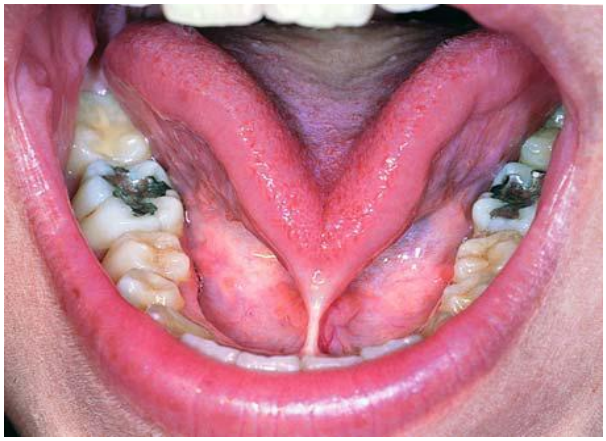

التصاق لسان نتيجة لقصر لجامه.

قطع اللجام الشفوي العلوي:

إن قطع اللجام الشفوي العلوي هو أمر سهل ١، وبأمكان الممارس العام إجراؤه، وبتقنيات متعددة. الطريقة المتبعة غالباً هي باستخدام مرقئين. بهذه الحالة يكون الإجراء كالتالي.

بعد التخدير الموضعي، تسحب الشفة للأعلى، ثم يتم مسك اللجام بمرقئين، أحدهما على النهاية العلوية للجام، والأخر على النهاية السفلية. ثم تبعد الشفة جيداً، وبعدها نقطع بواسطة مشرط النسج الموجودة خلف المرقئ السفلي أولاً ثم تلك الموجودة خلف العلوي.

إذا كان اللجام متضخماً، وكانت هناك مسافة كبيرة بين الثنايا، نقوم عندها بإزالة النسج الموجوده بين وخلف الثناياأيضاً .

ثم نجري خياطة متقطعة لحواف الجرح باتجاه خطي، وذلك بعد تسليخ حواف الجرح بواسطة مقص.

حالة وصفية للجام شفوي علوي ذو توضع منخفض على اللثة. نصح اخصائي التقويم بإزالته

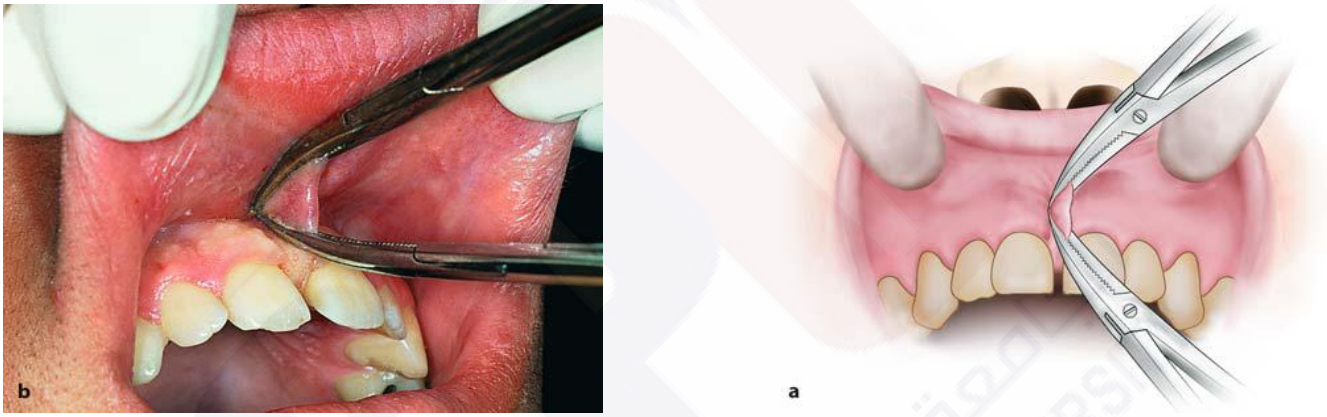

تم مسك الحواف العلوية والسفلية للجام بواسطة مرقئ منحني

a- شكل ترسيمي b- صورة سريرية

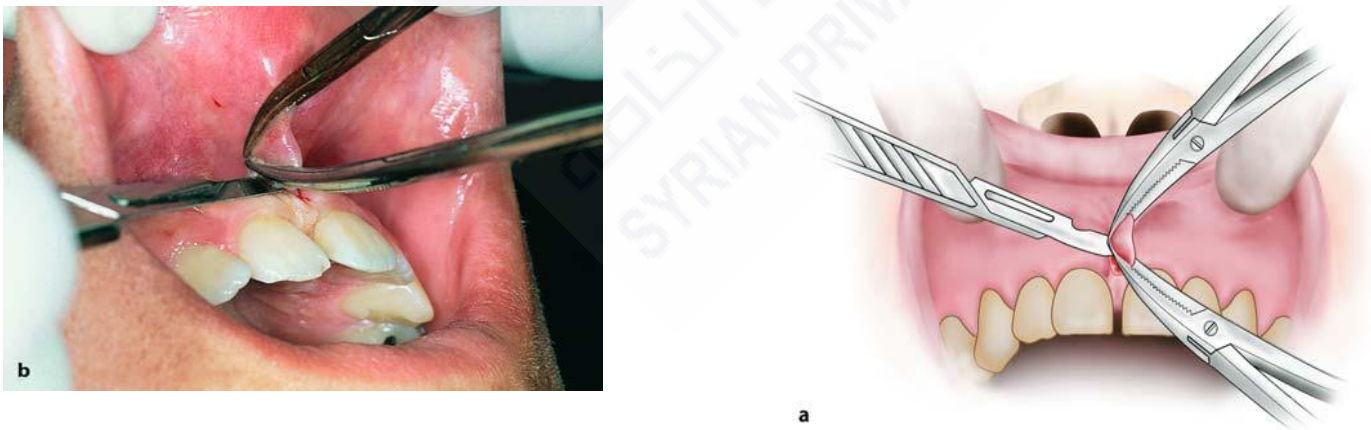

الخطوة الأولى في قطع اللجام باستخدام شفرة مشرط بتماس مع السطح للمرقئ السفلي.

a- شكل ترسيمي b- صورة سريرية

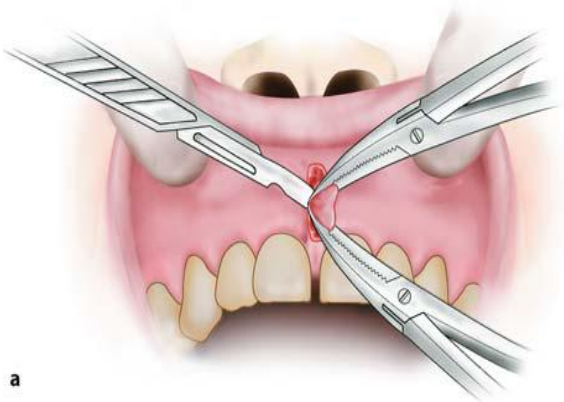

الخطوة النهائية في قطع اللجام.شق خلف المرقئ العلوي بطريقة مشابهة للموجود

a- شكل ترسيمي b- صورة سريرية

موقع العملية بعد قطع اللجام

a- شكل ترسيمي b- صورة سريرية

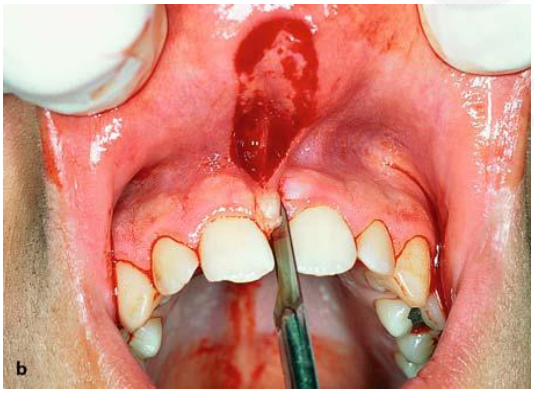

إزالة النسج المتضخمة بين الثنايا وخلفها.

a- شكل ترسيمي b- صورة سريرية

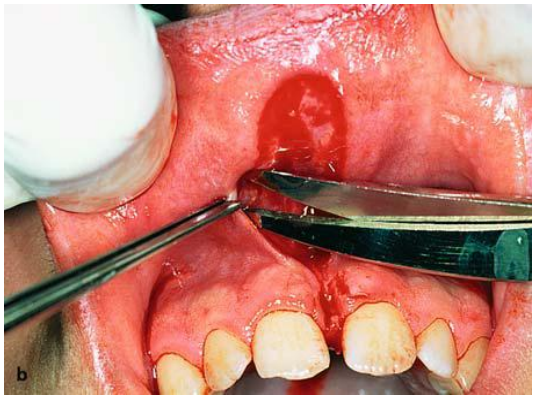

تسليخ مخاطية حواف الجرح عن النسج تحتها.

a- شكل ترسيمي b- صورة سريرية

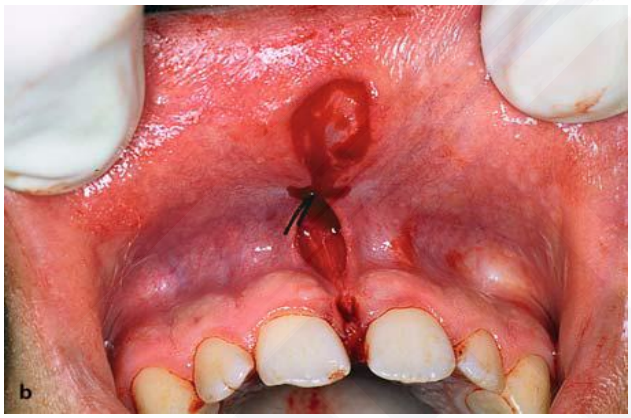

يتم إجراء الخياطة الأولى في منتصف الجرح لتسهيل الخياطات اللاحقة.

a- شكل ترسيمي b- صورة سريرية

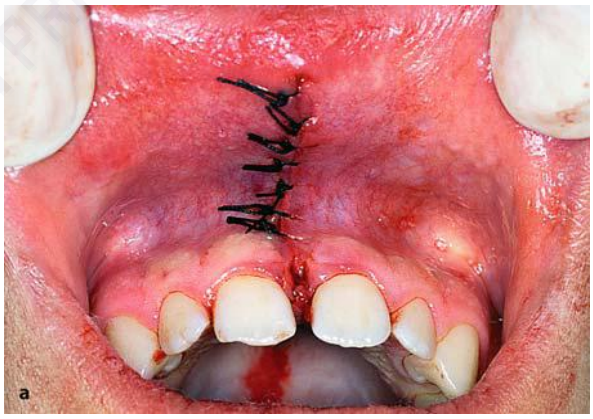

a- موقع العملية بعد الخياطة. B- صورة سريرية ٣ أشهر بعد إجراء العملية.

قطع لجام اللسان:

إن قطع لجام اللسان هو إجراء بسيط أيضاً يمكن إجراءه باستخدام مرقئ أو دونه.

الطريقة باستخدام مرقئ:

بعد التخدير الموضعي ، يتم شد اللسان إلى الأعلى والخلف بواسطة خيط جراحي يمر عبر ذروة اللسان. ثم يتم مسك اللجام تقريباً عند منتصف إرتفاعه العمودي بواسطة مرقئ مستقيم، يحبث يكون المرقئ موازياً لقاع الفم. ثم وبواسطة شفرة مشرط يتم قطع الجزء الممسوك من النسج، أولاً فوق المرقئ وثم تحته.

ثم يتم تسليخ حواف الجرح بمقص ثم الخياطة بالطريقة المتقطعة .

الطريقة بدون استخدام مرقئ:

يمكن إزالة لجام اللسان باستخدام شفرة مشرط من دون مساعدة مرقئ. بتحديد أكثر، بعد شد اللسان للأعلى، يتم قطع اللجام بشقوق متقاربة، أولاً في منطقة الاتباط اللساني، وثم على الجانب الآخر. بعد أن يتم تخفيف التوتر في اللجام، وتحرير اللسان، يتم شد اللسان بشكل أكبر للخلف والأعلى ، وذلك لتسهيل إزالة بقية اللجام التي لاتزال في مكانها.

بعد إزالة اللجام، يتم تسليخ حواف الجرح ثم خياطتها كما وضح في الحالة السابقة.

نتيجة للأرتباط القريب للجام اللسان بالنسبة للوريد اللساني العميق وقناة الغدة تحت الفك، يجب أخذ الحذر لعدم أذيتها خلال العمل الجراحي

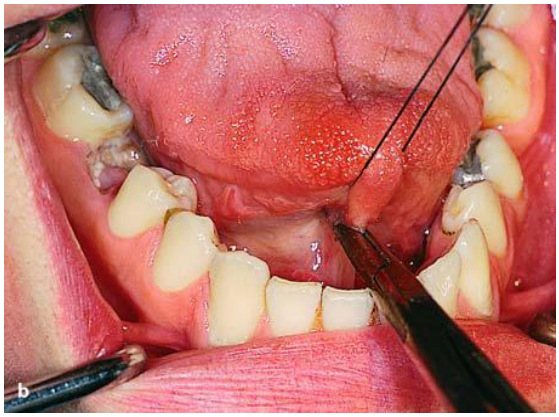

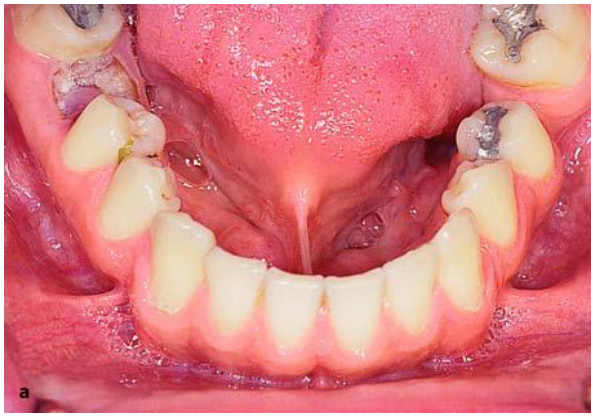

a-لجام لساني ملتصق يتطلب تداخل جراحي. B- رفع اللسان باستخدام خيط جراحي وشد اللجام بمرقئ مستقيم ، لتسهيل إزالته.

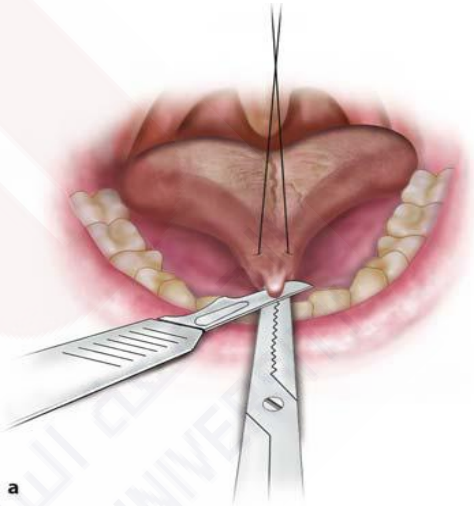

الخطوة الأولى في قطع اللجام شفرة المشرط تكون بتماس دائم مع الحافة العلوية للمرقئ.

a- شكل ترسيمي b- صورة سريرية

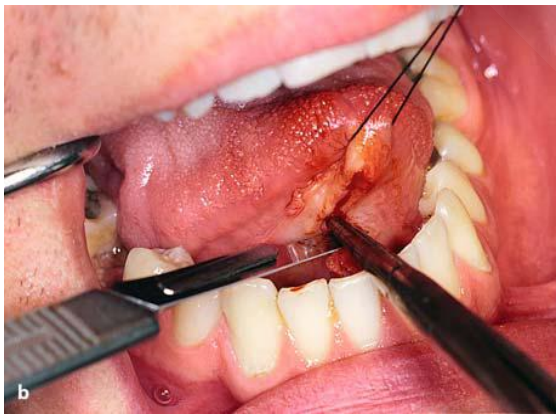

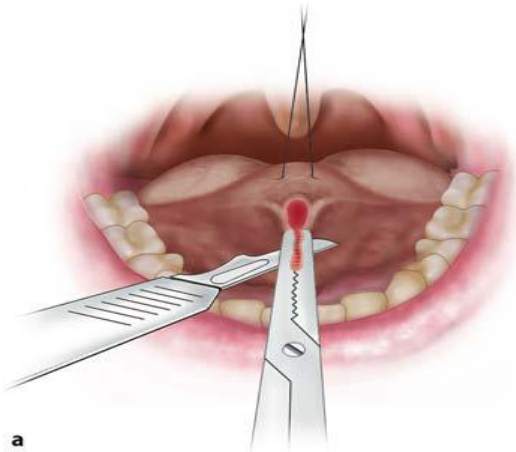

الخطوة الثانية في قطع اللجام تتضمن الجزء أسفل المرقئ ,

a- شكل ترسيمى b- صورة سريرية

موقع العملية بعد إزالة اللجام.

a- شكل ترسيمي b- صورة سريرية

تسليخ مخاطية حواف الجرح عن النسج تحتها.

a- شكل ترسيمي b- صورة سريرية

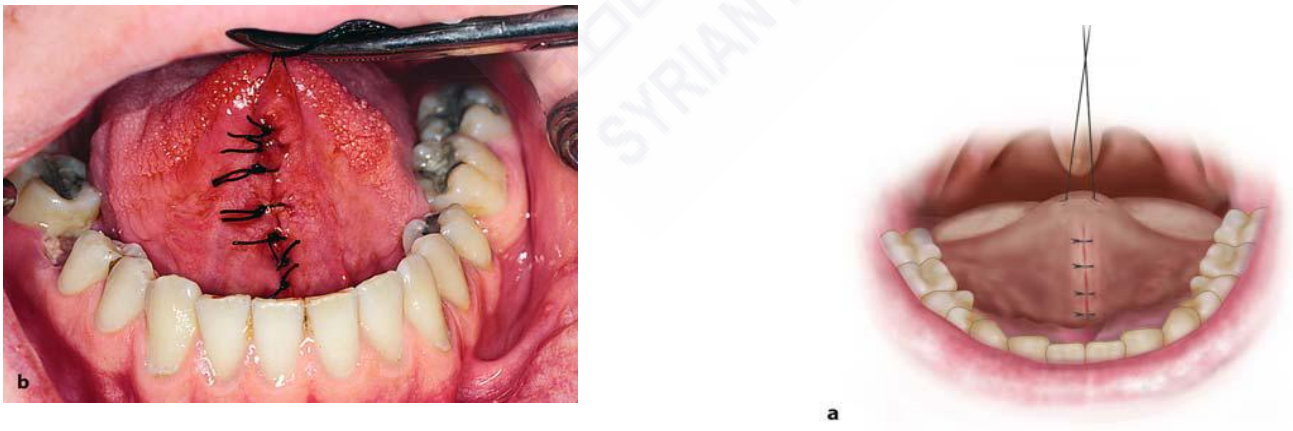

موقع العملية بعد الخياطة

a- شكل ترسيمي b- صورة سريرية

خطوات قطع اللجام بدون استخدام مرقئ:

قطع لجام لسان ملتصق باستخدام الطريقة من دون مرق

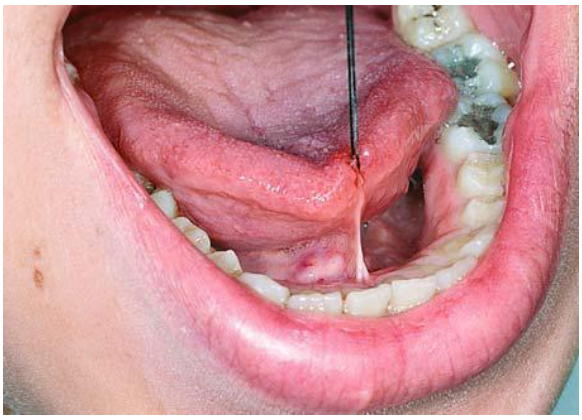

رفع اللسان بواسطة خيط يمر من ذروته

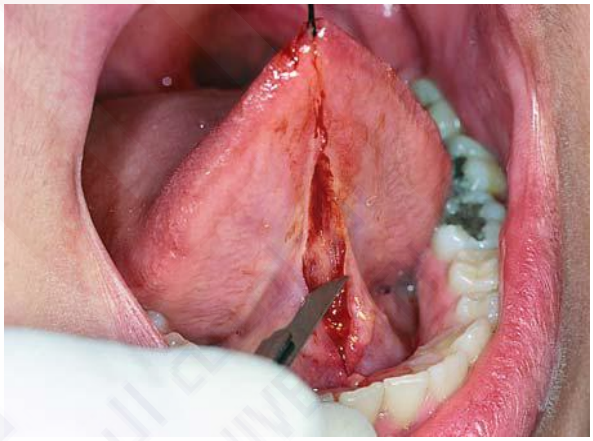

قطع اللجام بشقوق متقاربة باتجاه قاعدة اللسان

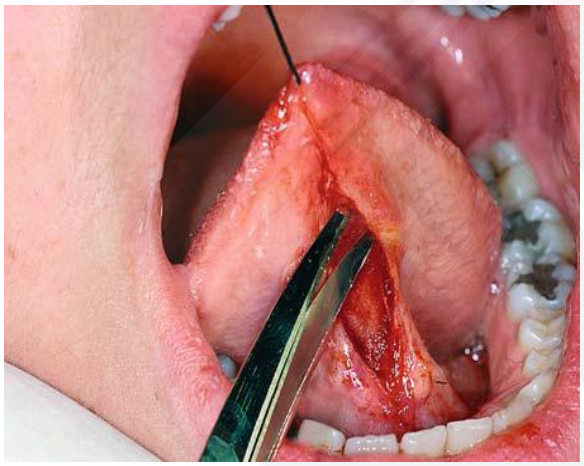

تسليخ حواف الجرح بواسطة مقص

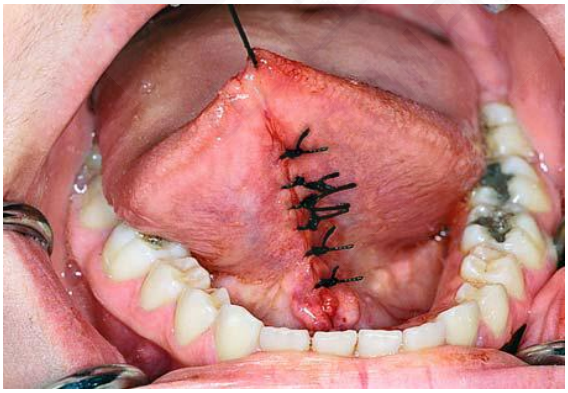

موقع العملية بعد الخياطة

الجامعة السورية الخاصة
SYRIAN PRIVATE UNIVERSITY